

# Apport d'une nouvelle table de montage sur articulateur pour l'analyse esthétique



**Dr Cyril GAILLARD**

- DU de réhabilitation chirurgicale maxillo-faciale
- CES prothèses fixées
- CES prothèses amovibles

**La demande esthétique grandissante de nos patients et le pronostic et la prévisibilité que ces deniers demandent à nos traitements nous obligent à utiliser des procédures fiables et reproductibles. Aider les patients à comprendre comment et pourquoi la bouche est un facteur clé pour le reste du corps, ne peut en aucun cas être compréhensible sans un outil de diagnostic qui est bien trop souvent est laissé sur les bancs de la faculté dentaire. Pour bénéficier d'une étude esthétique claire et précise aussi bien pour le chirurgien dentiste que pour le patient, il est impératif de passer par l'étape de la mise en articulateur.**

**B**ien souvent, les patients se présentent dans nos cabinets et demandent une modification, une amélioration de leur sourire qu'ils ne supportent plus. Il a été largement décrit dans la littérature les règles d'un sourire harmonieux (Magne, Gürel, Fradeani). Tous ont montrés l'importance du parallélisme entre la ligne ligne bi-pupillaire et le plan esthétique. Mais peu ont montré comment transférer ce point important au laboratoire de prothèse. L'objectif de cet article est de vous montrer l'intérêt d'une table de montage sur articulateur prenant comme repère anatomique les encoches hamulaires et la papille rétro-incisive en l'illustrant d'un cas clinique.

## La table HIP

Les objectifs du plan de référence que nous souhaitons :

- facile à localiser
- reproductible
- doit aligner les plans squelettiques
- perpendiculaire aux forces de gravité.

En 1955, Cooperman et Willard ont défini un plan d'occlusion naturel qui passe par les encoches hamulaires (H) et le canal incisif (IP).

Les encoches hamulaires se situent au niveau des dépressions en arrière des tubérosités maxillaires. C'est la jonction entre le maxillaire et le sphénoïde.

La papille rétro-incisive se trouve en arrière des 2 incisives centrales. Nous voyons donc que cette table de montage de prend pas de repère dentaire mais uniquement des repères osseux qui ne subissent pas de résorption. Il est donc possible de monter les modèles d'édentés totaux ou partiels. Pour monter nos modèles sur cette table HIP, seule une empreinte enregistrant ces 3 points est nécessaire (Fig. 1).

La table est composée d'une branche principale sur laquelle une vis est positionnée afin de pouvoir mobiliser la table dans le sens vertical. Cela permet de mettre le plateau à la longueur de l'incisive centrale que nous avons déterminé. Ensuite, le prothésiste suivra le plateau pour recréer les wax up.

Comme il a été montré que le plan HIP, et donc cette table de montage, est parallèle à la ligne bi-pupillaire dans 98% des cas, alors le wax up et donc, nos futures restaurations le seront aussi. Sur la branche principale est fixé un plateau miroir permettant au technicien de laboratoire de mieux visualiser les faces palatines. Sur le plateau, s'aimantent une tige postérieure pour mettre en place les encoches hamulaires du modèle en plâtre et une pointe en antérieur pour la papille rétro-incisive. Le montage est vérifié à l'aide d'une photographie du visage du patient avec un large sourire.

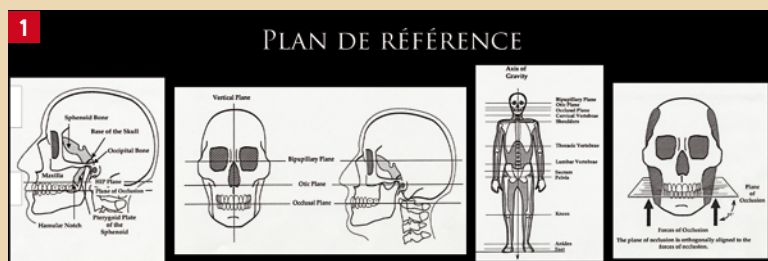
S'il se trouvait que le plan HIP du patient ne correspondait pas à l'orientation de la ligne bi-pupillaire (2 % des cas), alors nous avons la possibilité d'angler la tige postérieure afin de rétablir l'orientation (Fig. 2 et 3).

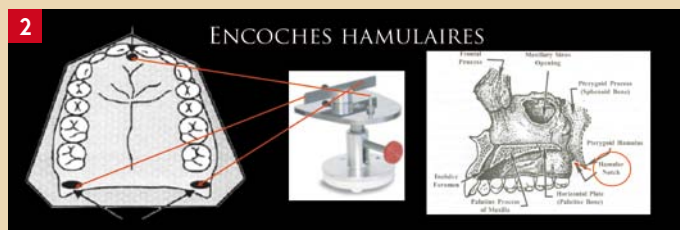
## Cas clinique

### Historique

La patiente, âgée d'une trentaine d'années, se présente au cabinet afin de réhabiliter son sourire. Après entretien et examen clinique, nous lui conseillons de réaliser de l'orthodontie afin de répondre à son attente. Elle nous explique que cela a déjà été envisagé

Fig 1 : plan de référence





mais qu'elle ne souhaite pas entreprendre de type de traitement. Un examen esthétique approfondi est alors proposé. Il consiste à la prise de photographie intra et extra orale, la prise d'empreinte au polyvinylsiloxane en prenant soin d'enregistrer les encoches hamulaires et la papille rétro-incisive et un montage sur articulateur avec la table de montage HIP.

Les photographies (Fig. 4 et 5) sont :

- le visage de face et de trois quart avec sourire
- le sourire de face et de trois quart
- lèvres entrouvertes pour évaluer la position des bords libres des incisives avec les lèvres au repos
- arcade vue de face et de trois quart
- vue occlusale

Les photographies sont intégrées dans un Keynote (Apple) ou PowerPoint (PC) et nous pouvons réaliser l'étude esthétique en nous servant des fonctionnalités de ces programmes (Fig 6 et 7).

L'étude de la photographie du visage est très importante car elle nous permet de valider à 100% notre montage sur la table HIP. Les empreintes sont coulées en plâtre dur et dupliquées. Le laboratoire prend soin de ne pas abîmer les encoches hamulaires et monte le modèle maxillaire sur la table HIP. La longueur souhaitée des incisives centrales est transmise au laboratoire. Elle a été déterminée en fonction des lèvres du patient ainsi que du visage.

D'autres indications sont aussi transmises comme la forme des dents, le respect ou non du nombre d'or, la présence d'asymétrie dans le sourire, la retouche des collets, etc. Le technicien va positionner la table de montage à la longueur des incisives centrales sou-

haitée. Ensuite, il réalise le wax up des dix dents antérieures maxillaires ainsi que les clefs en silicone pour la réalisation future des provisoires et la vérification des préparations (Fig 8 et 9).

Avec ces informations, la patiente est revue en consultation et nous pouvons lui proposer un projet esthétique en lui expliquant que la réhabilitation de son sourire sans orthodontie nécessitera l'extraction de la 23 et des préparations importantes de ces dents pour apporter les modifications nécessaires.

De plus, nous l'informons que le niveau du collet de la 13 ne sera pas symétrique à la 23 (vue sur informatique). La patiente accepte ces compromis et débute le traitement.

### Traitement

La première séance consiste en l'extraction de la dent 23 avec comblement au MP3 (Pred) et positionnement d'une greffe épithélio-conjonctive prélevée au palais. La partie conjonctive est enfouie en vestibulaire de la dent extraite et la partie épithéliale sert à la fermeture du site (Fig.10).

Dans le même temps, nous préparons les dents en nous aidant du projet esthétique, des clefs en silicone. Les points de contact doivent être éliminer afin de pouvoir redimensionner toutes les dents. Aucun traitement endodontique n'est nécessaire mais comme les préparations dentaires sont dans la dentine, nous appliquons le principe de scellement de dentine immédiat décrit par Magne. Cela permet la fermeture des tubuli et évite les agressions bactériennes. Enfin, nous réalisons les couronnes provisoires par automoulage à partir de la clef en silicone tirée du

Fig 2 : repères anatomiques pour le montage sur la table HIP

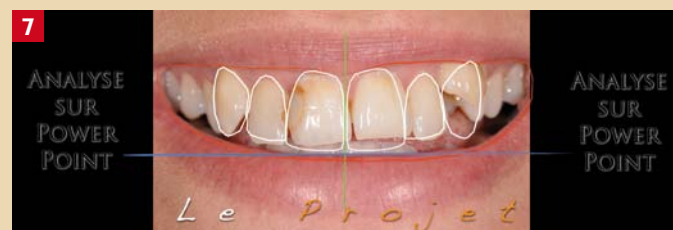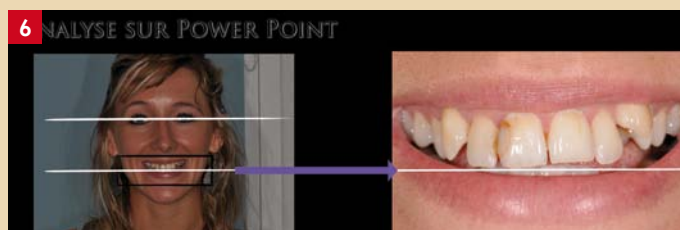
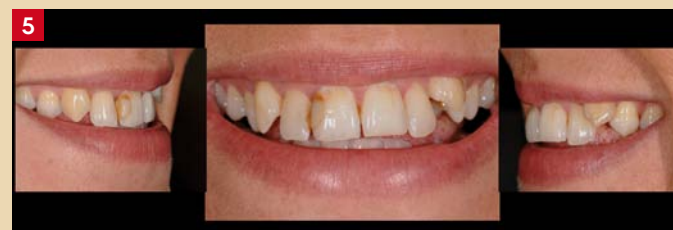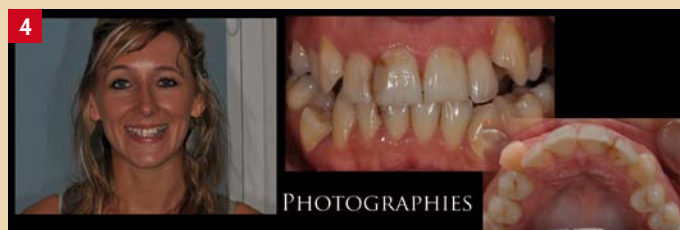Fig 3 : montage sur la table HIP

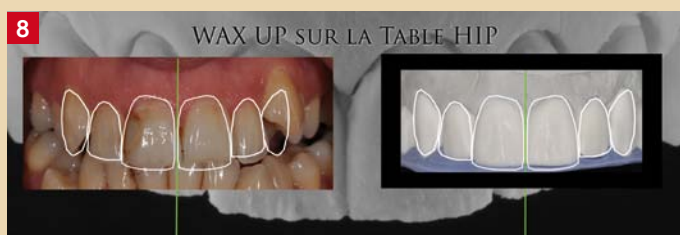Fig 4 : photographie

Fig 5 : photographies du sourire pour l'analyse esthétique

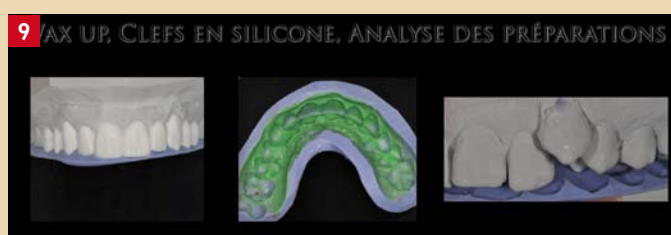Fig 6 : analyse esthétique

Fig 7 : analyse du sourire





**Fig 8 :** transfert au laboratoire pour l'élaboration du wax-up  
**Fig 9 :** wax-up et clefs en silicone



wax up. Cela nous permet d'avoir la réplique exacte du projet esthétique proposé à la patiente.

La patiente est revue 8 jours après pour contrôler la cicatrisation post extractionnelle et pour évaluer l'esthétique. Il est très difficile d'évaluer l'esthétique le jour de la mise en place des provisoires du fait de l'anesthésie. Revoir la patiente à 8 jours permet d'éliminer ce désagrément, de plus, la patiente a montré son nouveau sourire à sa famille et ses amis qui ont pu donner leur avis. Des photographies sont prises afin de pouvoir critiquer le travail. Si des modifications doivent être apportées, elles sont réalisées directement sur les provisoires. Une empreinte est alors prise pour donner ces informations au technicien de laboratoire (Fig. 11).

Nous attendons la cicatrisation gingivale (3 mois) puis nous revoyons la patiente en contrôle. Une seconde greffe conjonctive lui est proposée afin d'augmenter le volume en vestibulaire de la 23.

La patiente ne souhaite pas d'autres interventions et trouve le résultat satisfaisant. Les provisoires sont alors déposées, une empreinte au polyvinylsiloxane (Précision et S4i de Bisico) est prise après éviction gingivale à l'Expasyl (Pierre Roland). Les encoches hamulaires doivent être enregistrées afin de monter ce modèle sur la table HIP. La teinte de piliers dentaires est prise ainsi que la teinte des futures restaurations et des photographies sont transmises au laboratoire de prothèse. Nous optons pour des céramiques Emax qui sont des vitro céramiques.

Ce sont des « tout céramique » pressées qui ont la propriété de pouvoir être collées après traitement de leur intrados. De plus, leur propriété optique, esthétique est proche du naturel.

Au laboratoire, l'empreinte est coulée puis le modèle est monté sur la table HIP, la table est positionnée à la longueur d'incisive centrale souhaitée et le technicien réalise les cires pour les céramiques en se servant de la table HIP. Il crée les courbes de Spee et Wilson. Sur les céramiques, des « cut back » seront appliquées pour stratifier les bords libres.

La séance de collage se déroule une semaine après l'empreinte. Les provisoires sont déposées, les préparations désinfectées au Telio Desensitizer puis les restaurations essayées. La digue est posée, l'intrados des céramiques est traité avec de l'acide fluohydrique à 9,5 % (Bisico) pendant 20 secondes avant d'être rincé. Le silane (Bisico) est appliqué puis séché (Fig. 12).

Les préparations sont mordancées à l'acide ortho-phosphorique à 37% pendant 15 secondes puis rincées, séchées doucement et l'adhésif est placé (One Step de Bisico). Un léger souffle d'air est appliqué afin d'éviter les excès puis l'adhésif est photopolymérisé. Les céramiques sont remplies de composite de collage (Choice Bisico) puis insérées en bouche. Un tack de polymérisation pendant 2 secondes est réalisée (lampe Bluephase avec micro embout d'Ivoclar), les excès éliminés et la photopolymérisation finale 20 secondes par face termine le collage. L'occlusion est ajustée (Fig. 13).

A travers ce cas clinique, la table HIP montre tout son intérêt dans la prévisibilité des résultats.

### Quelles sont les étapes à partir du premier rendez-vous jusqu'à la phase de diagnostic et la proposition du traitement esthétique ?

Une empreinte double mélange du maxillaire et de la mandibule sera prise, envoyée au laboratoire et suivie de la coulée des modèles d'études et du montage du maxillaire sur la table HIP en prenant comme appui sur la papille rétro-incisive et les encoches hamulaires.

C'est à ce moment que le chirurgien dentiste en relation avec le technicien de laboratoire examine le cas et fait part de son diagnostic esthétique.

### Plusieurs solutions s'offrent à nous

- l'articulateur est envoyé avec la table HIP et les modèles d'étude afin que le praticien, lors de son prochain rendez-vous, puisse diagnostiquer et proposer concrètement son plan de traitement. Ceci dans le cas où le praticien ne possède pas l'articulateur.
- soit le praticien possède l'articulateur et la table HIP et seuls les modèles sont envoyés au cabinet dentaire pour l'étude esthétique et la discussion avec le patient.
- soit le praticien demande au technicien d'élaborer une simulation en cire selon les critères d'esthétique, un deuxième jeu de modèles sera coulé afin de présenter au patient un avant et un après traitement.

Une fois la validation du plan de traitement esthétique validée par le patient, la prochaine étape sera le traitement et la préparation des dents pour des facettes, couronnes, etc. Les empreintes finales seront

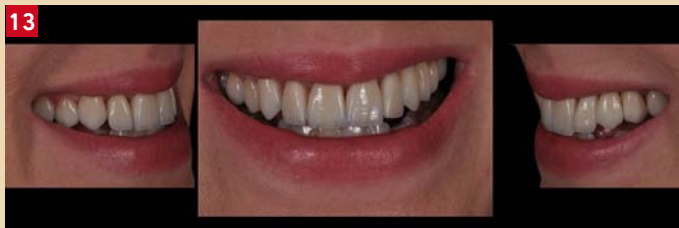
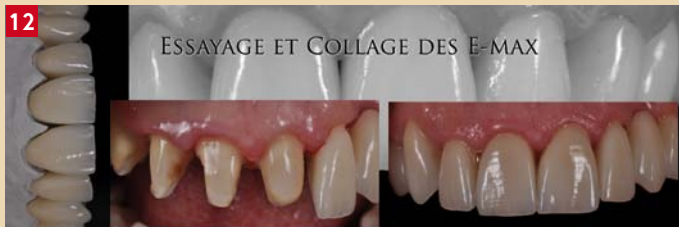
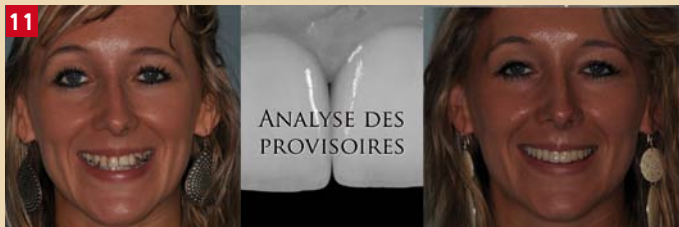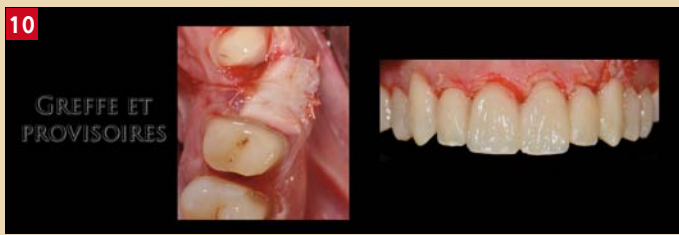Fig 10 : préparations, provisoires et greffe épithélio conjonctive

Fig 11 : les provisoires

Fig 12 : le collage des céramiques pressées

Fig 13 : résultat final

prises avec les encoches hamulaires afin de reproduire à l'identique le montage esthétique initial qui aura servi :

- à valider le plan de traitement
- à la confection des provisoires
- à la validation par le patient de l'ensemble prothétique
- et enfin de repère pour la confection des prothèses d'usages.

## Conclusion

Avec la gestion efficace de la table HIP, il est temps d'utiliser à nouveau l'articulateur. En tant que médecins de la tête et du cou, les chirurgiens dentistes se doivent d'explorer, pour leur patient, toutes les possibilités de traitement qui s'offrent à eux. Diagnostiquer ses patients avec un articulateur et la table HIP est un gage de qualité. ◆